



TUTORAT Les Nuits Blanches



2023/2024

Semestre 1

Promo 2022/2025

UE Blanche
UEC 1 – Anatomie générale
Correction des Annales



Merci aux Tuteurs

Detrille Auréline

Peral Marie

Sourd Dorian

Pour la correction de ces annales



Référent Pôle partiel

Detrille Auréline

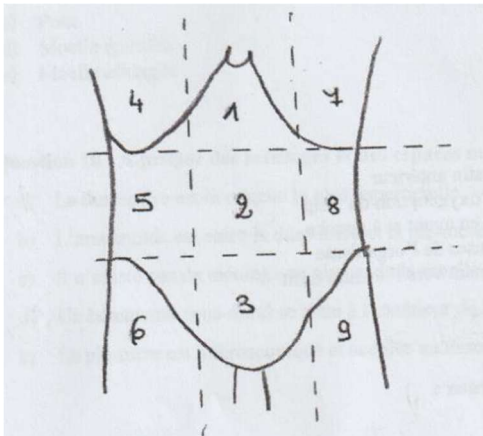


Durée : 20 minutes

QCM 1 : A propos de l'appareil génital féminin : Cette question a été retiré du partiel car non abordé en cours

- A. La loge génitale est limitée en ventral par le septum vésico-vaginal, en dorsal par le septum recto-génital et latéralement par les lames sagittales.
- B. La loge génitale contient l'utérus, les annexes de l'utérus (trompes et ovaires) et une petite partie du vagin.
- C. Tous les éléments de la loge génitale sauf les ovaires sont recouverts de péritoine.
- D. Les trompes sont les organes de la fécondation.
- E. L'utérus est l'organe de la gestation

QCM 2 : Concernant les quadrants de l'abdomen :



- A. 1 correspond à la région hypogastrique
Faux : C'est la région épigastrique.
- B. 4 correspond à la fosse iliaque droite
Faux : C'est l'hypochondre droit.
- C. 6 correspond à la fosse iliaque droite
Vrai.
- D. 2 correspond à la région ombilicale
Vrai.
- E. 3 correspond à la région épigastrique
Faux : C'est la région sus-pubienne/ hypogastre.

QCM 3 : A propos des os des membres :

- A. Les os longs sont composés d'une diaphyse proximale, d'une épiphyse et d'une diaphyse distale
Faux : C'est l'inverse : les os longs sont composés d'une épiphyse proximale, d'une diaphyse et d'une épiphyse distale.
- B. L'os spongieux est plus solide que l'os cortical
Faux : L'os cortical est plus solide du fait du rôle de charpente de l'os. L'os spongieux sert plus de remplissage.
- C. Le Fémur s'articule avec la patella.
Vrai.
- D. Le pied comporte 5 os métacarpiens
Faux : Il comporte 5 os métaTarsiens.
- E. La scapula est un os plat

Vrai.

QCM 4 : A propos de la cage thoracique :

- A. La cage thoracique est fermée en bas par le diaphragme

Vrai.

- B. Le processus xiphoïde est la partie la plus proximale de l'os sternal

Faux : C'est la partie la plus distale.

- C. Il existe 7 incisures costales sur le sternum

Vrai.

- D. Le diaphragme est un muscle expiratoire principal

Faux : C'est un muscle inspiratoire principal (sa contraction permet l'inspiration)

- E. Il existe 12 paires de côtes.

Vrai.

QCM 5 : A propos du cœur :

- A. Le cœur se situe dans le médiastin antérieur

Vrai.

- B. La grande circulation permet l'oxygénation du sang

Faux : C'est le rôle de la petite circulation. Celui de la grande circulation est d'oxygéner les tissus.

- C. L'axe du cœur se dirige en bas en avant et à gauche

Vrai.

- D. Le péricarde est une des 3 séreuses de l'organisme

Vrai. Il y a aussi la plèvre (poumons) et le péritoine (abdomen).

- E. Les veines pulmonaires se drainent vers l'atrium droit.

Faux : Vers l'atrium gauche.

QCM 6 : Concernant les lobes cérébraux :

- A. Le lobe frontal est en avant du lobe pariétal

Vrai.

- B. Le lobe occipital est le plus volumineux des lobes

Faux : Il s'agit du lobe frontal

- C. Le lobe temporal est séparé du lobe occipital par le sillon cingulaire

Faux : Il s'agit du sillon occipito-temporal

- D. Le lobe de l'insula se situe en profondeur du sillon latéral

Vrai

- E. Le sillon calcarin est situé dans le lobe occipital

Vrai

QCM 7 : A propos de la vascularisation de la tête et du cou :

- A. La veine jugulaire interne draine l'encéphale mais pas le cou

Faux, en revanche l'artère carotide interne draine bien l'encéphale mais pas le cou.

- B. La veine jugulaire antérieure fait partie du réseau veineux superficiel

Vrai.

- C. La veine jugulaire externe se termine dans la veine subclavière

Vrai.

- D. L'artère carotide commune se divise en C4

Vrai.

E. L'artère carotide interne droite naît de l'arc aortique

Faux : C'est l'artère carotide commune gauche qui naît de l'arc aortique. L'artère carotide commune droite naît du tronc artériel brachio-céphalique

QCM 8 : A propos du nerf trijumeau :

A. Il naît du tronc cérébral

Vrai.

B. Sa branche de division la plus inférieure est le nerf ophtalmique

Faux : C'est la branche de division la plus supérieure. Du plus supérieur vers la plus inférieure on a : nerf ophtalmique, nerf maxillaire, nerf mandibulaire.

C. Il s'agit du nerf VI

Faux : Il s'agit du nerf V.

D. Il est moteur pour la mastication

Vrai.

E. Il a un rôle sensitif

Vrai : il a un rôle sensitif mais aussi moteur, c'est un nerf mixte.

QCM 9 : Parmi les structures anatomiques suivantes, lesquelles appartiennent au tronc cérébral ?

A. Mésencéphale

Vrai.

B. Cervelet

Faux.

C. Pont

Vrai.

D. Moelle épinière

Faux.

E. Moelle allongée

Vrai.

QCM 10 : A propos des méninges et des espaces méningés :

A. La dure-mère est la couche la plus superficielle

Vrai.

B. L'arachnoïde est entre la dure-mère et la pie-mère

Vrai.

C. Il n'existe pas de méninge au niveau de la moelle épinière

Faux.

D. Un hématome sous-dural se situe à l'extérieur de la dure-mère

Faux : Un hématome sous-dural se situe entre l'arachnoïde et la dure-mère.

E. La pie-mère est microscopique et accolée au tissu cérébral

Vrai.